

## Tuberositas tibia transpositsioon (TTT) põlvekedre probleemidel

Madis Rahu  
23-04-2015  
Põlvekursus  
Eivere mõis

### Näidustused

1. Patella tugev lateralisatsioon: TT – TG üle 20 mm
2. Ebanormaalne patella kõrgus
3. Patella ebastabiilsus
4. Stressi vähendamine ülekoormatud piirkonnas: samal ajal ravitud kõhrevigastuse osas

### Uuringud

- Mida rohkem düsplaasiat, kõhre vigastusi ja telje muutuseid seda olulisem on õigesti teostada TTT

- CT
- MRT

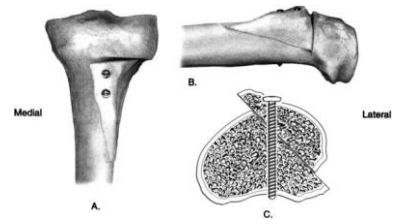
Mõlemad põlved

## TTT meetodid

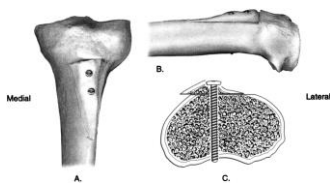
- Medialisatsioon
- Anteriorisatsioon
- Anteromedialisatsioon
- Lateralisatsioon või anterolateralisatsioon
- Distalisatsioon

## Anteromedialisatsioon

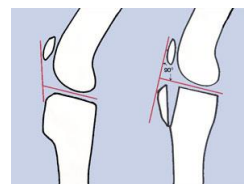
- Patella distaalse ja lateraalse kõhre kahjustus



## Medialisatsioon



## Anterisatsioon



## Vastunäidustused

- Halb luu kvaliteet
- Diffusne patella või trohlea kõhrekahjustus
- Basis patella kõhrekahjustus
- Diffusne, ebaselge valu
- Halb suhtumine ja motivatsioon
- Patelal ebastabiilsus, millel pole vajadus patella vektori muutmiseks (TT-TG alla 20)
- Rotatsiooniprobleem (?)

